

TRATAMENTO CIRÚRGICO DE HIPERTROFIA DO MASSETER ASSOCIADA À DEFICIÊNCIA VERTICAL DO MENTO: RELATO DE CASOS

SURGICAL TREATMENT OF MASSETER HYPERTROPHY ASSOCIATED TO A VERTICAL DEFICIENCY OF THE MENTON: REPORTS TWO CASES

WEBER CÉO CAVALCANTE: Especialista em Cirurgia e Traumatologia Bucomaxilofacial pela Universidade Estadual do Rio de Janeiro e Preceptor da residência em Cirurgia e Traumatologia Bucomaxilofacial do Hospital Santo Antônio – Obras Sociais Irmã Dulce- Bahia

JOAQUIM DE ALMEIDA DULTRA: Especialista em Cirurgia e Traumatologia Bucomaxilofacial pelo Hospital Santo Antônio – Obras Sociais Irmã Dulce- Bahia e Preceptor da residência em Cirurgia e Traumatologia Bucomaxilofacial do Hospital Santo Antônio – Obras Sociais Irmã Dulce- Bahia

GEORGES SOUZA BURGHGRAVE: Especialista em Cirurgia e Traumatologia Bucomaxilofacial pelo Hospital Universitário Edgard Santos – Universidade Federal da Bahia

SARA JULIANA DE ABREU DE VASCONCELLOS: Especialista em Cirurgia e Traumatologia Bucomaxilofacial pelo Hospital Universitário Edgard Santos – Universidade Federal da Bahia

RODRIGO TAVARES BOMFIM: Especialista em Cirurgia e Traumatologia Bucomaxilofacial pelo Hospital Santo Antônio – Obras Sociais Irmã Dulce- Bahia

NÍDIA SILVA MARINHO: Residente em Cirurgia e Traumatologia Bucomaxilofacial do Hospital Santo Antônio – Obras Sociais Irmã Dulce- Bahia

Endereço para correspondência: Rua Nossa Senhora do Resgate, 375 Apt.701, Edf Guaratiba, Bairro Resgate. Salvador-Bahia- Brasil CEP: 41152 000 sarajulianad@yahoo.com.br

RESUMO

A hipertrofia massetéica é uma alteração caracterizada pelo aumento de volume unilateral ou bilateral do músculo masseter, de etiologia indeterminada e curso benigno, caracterizada por aumento de volume uni ou bilateral do músculo masseter. Pode ocasionar limitação de abertura bucal, com tensão muscular na região hipertrofiada, apresentando-se em grande parte assintomática. O diagnóstico é realizado através de exames clínico e de imagem. Destacam-se como tratamento cirúrgico, intervenções que são realizadas apenas na musculatura comprometida, na estrutura óssea do ângulo mandibular ou associação de ambos os procedimentos, sendo que o acesso pode ser intra ou extrabucal. Entretanto, após a correção da hipertrofia, não é incomum o paciente ainda exibir aspecto braquicefálico, que pode ser corrigido por meio do aumento vertical do mento. Este trabalho tem como objetivo relatar dois casos de hipertrofia de masseter bilateral tratados por acesso intra-oral com a técnica de ostectomia modificada, associada à miotomia do masséter e aumento vertical do mento.

PALAVRAS-CHAVE: hipertrofia, músculo masséter, osteotomia, doenças musculares.

ABSTRACT

The hypertrophy of the masseter is an alteration characterized by the unilateral or bilateral enlargement of the masseter muscle, of unknown etiology. Limitations on mouth opening and also tension in the region of the hypertrophied muscle are symptoms reported. The diagnosis is clinic, being corroborated with images. The surgical treatment includes interventions that are done only at the affected muscle, at the osseous structure of the mandibular angle or association of both procedures, with intra oral or extra oral approach. However, after the correction of the hypertrophy, it is not uncommon that the patient still exhibits a brachiocephalic aspect, which can be corrected through a vertical increase of the menton. This study reports two cases of bilateral hypertrophy of the masseter treated by intraoral access with a modified osteotomy technique, associated with a myotomy of the masseter muscle and a vertical increase of the menton.

KEYWORDS: hypertrophy, masseter muscle, osteotomy, muscular illness

INTRODUÇÃO

A hipertrofia do masséter (HM) é uma alteração não freqüente, de origem indeterminada, caracterizada por aumento de volume uni ou bilateral do músculo masseter (WADE & ROY, 1971). Legg (1880) foi o primeiro a descrever o aumento de volume bilateral do músculo masséter e do temporal, em uma menina de 10 anos.

Os pacientes com HM exibem aspecto grosseiro da face, em formato quadrangular, com aumento de volume na região massetéica e excessivo aumento da largura do terço inferior da face, sendo a alteração estética uma queixa comum (VASCONCELOS *et al.*, 2005; SANNOMIYA *et al.*, 2006). Grande parte dos casos é assintomática, sendo que poucos podem apresentar desconforto, dor, limitação de abertura bucal ou tensão na região do músculo hipertrofiado (HONDA, 1997).

De acordo com Andrade (1994), normalmente a HM não requer tratamento. Entretanto nos pacientes com dor miofascial ou queixas estéticas a intervenção pode ser necessária. Os tipos de tratamento não-cirúrgicos incluem o uso de tranqüilizantes e relaxantes musculares, ajustes oclusais, placas mio-relaxantes, injeção de pequenas doses de toxina botulínica tipo A (PARK *et al.*, 2007; MOORE e WOOD, 1994; SKOURA, 2001; SMYTH, 1994; TO, 2001), e recentemente Young *et al.* (2007) apresentaram a utilização de radiofrequência.

O tratamento cirúrgico consiste em remoção de parte do músculo hipertrofiado ou parte da proeminência óssea na região de ângulo mandibular, ou de ambos, sendo que o acesso pode ser intra ou extrabucal (KIM *et al.*, 2001). Contudo, após a correção da hipertrofia, é relativamente comum o paciente ainda exibir aspecto braquicefálico, que pode ser corrigido com o aumento vertical do mento.

Este artigo relata dois casos de HM bilateral tratados por acesso intra-oral com uma técnica de osteotomia modificada, associada à miotomia do masseter e aumento vertical do mento com interposição de enxerto ósseo. No caso I, foi utilizado enxerto ósseo originado da crista ilíaca, e no caso II, do próprio tecido ósseo removido na osteotomia do ângulo mandibular

RELATO DE CASO I

Paciente 29 anos, sexo feminino, procurou o serviço de Cirurgia e Traumatologia Bucomaxilofacial do Hospital Santo Antônio com queixa de aumento de volume em face. Ao exame físico apresentava aumento de volume facial em região masseterina bilateral, mais acentuado ao lado direito, sem trismo e/ou sintomatologia dolorosa na região das articulações (Figura 1).

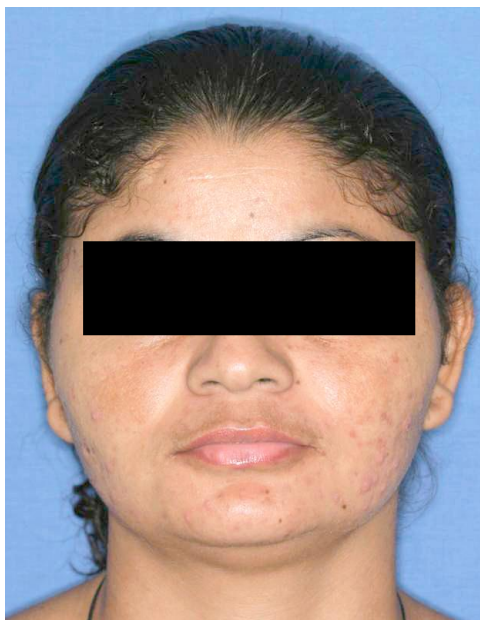

Figura 1. Avaliação pré-operatória (Vista frontal) – Observa-se aumento de volume em região de ângulo mandibular bilateral.

Após exames radiológicos constatou-se área de proeminência óssea no ângulo mandibular, sendo planejada a remoção óssea desta região por acesso intra-oral. O procedimento foi realizado sob anestesia geral, com incisão intra-oral da linha oblíqua externa até região do primeiro molar inferior, descolamento mucoperiosteal, colocação dos afastadores de Bauer e Merrill-Lavasseur, e posterior confecção de duas osteotomias no ângulo mandibular, uma vertical e outra horizontal (Figura 2), assegurando a integridade do feixe vasculo-nervoso do alveolar inferior, e remoção posterior dos fragmentos ósseo e muscular. Curativo compressivo foi mantido nas primeiras 72 horas de pós-operatório. A partir do sétimo dia pós-operatório foi iniciada fisioterapia bucal três vezes por semana por período de um mês. Na avaliação pós-operatória, após a regressão do edema, houve satisfação da paciente quanto a resolução da HM, porém passou a se queixar de “pouco queixo”, que correspondia clinicamente à deficiência vertical do mento. A altura da sínfise era de 38 mm. Desta forma, foi proposta então uma segunda intervenção para aumento vertical do mento com reposicionamento inferior, utilizando a crista ilíaca como área doadora para a enxertia interposicional.

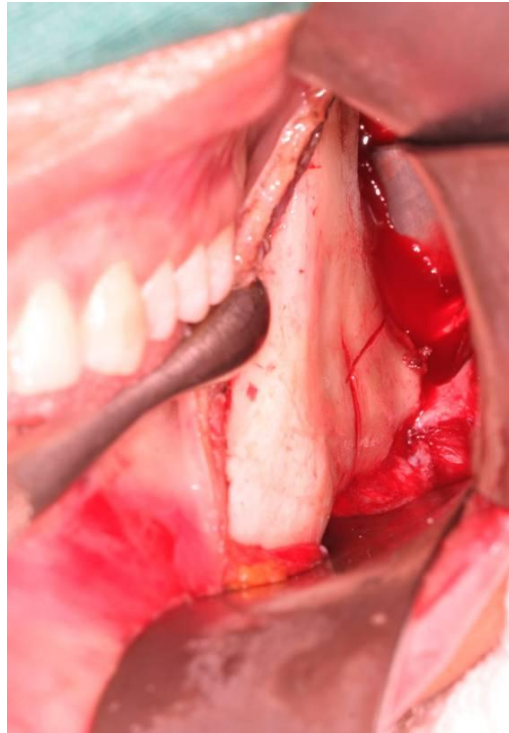


Figura 2. Linha das osteotomias em região de ângulo mandibular: uma vertical e outra horizontal

A cirurgia foi realizada após três meses da primeira intervenção, sob anestesia geral. O acesso foi realizado em fundo de sulco vestibular de maneira convencional, como nas osteotomias basilares do mento. Após a osteotomia realizou-se a reposição inferior do mento de 05 mm, com interposição de enxerto ósseo proveniente da crista ilíaca (Figura 3).

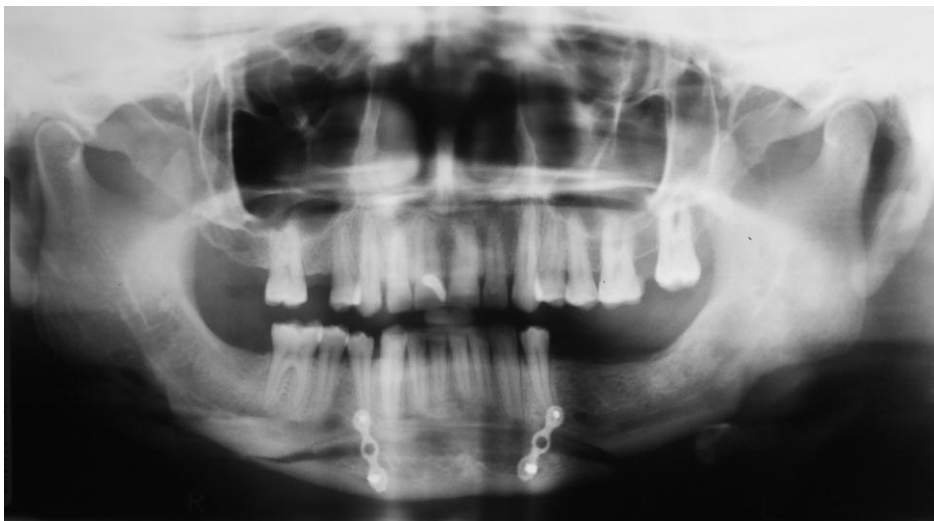

Figura 3. Radiografia panorâmica – Aspecto radiográfico pós-operatório: observa-se área de osteotomia e osteotomia do mento

A paciente evoluiu assim com melhora do contorno e proporção facial, estando no momento com 12 meses de acompanhamento e sem queixas de qualquer espécie (Figura 4).

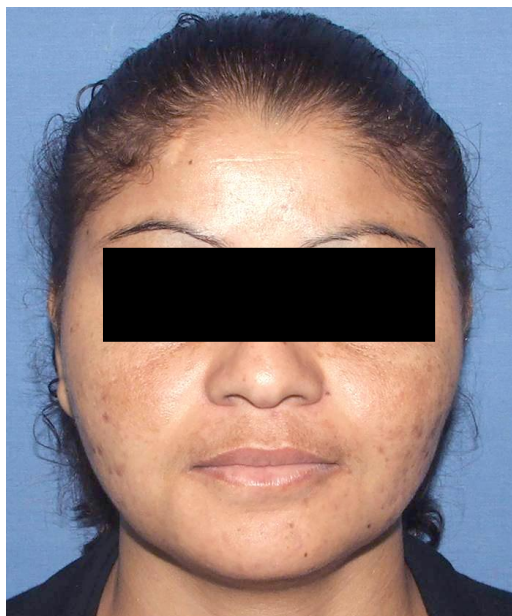

Figura 4. Pós-operatório 12 meses: Observa-se diminuição de volume em região de ângulo mandibular bilateral, com aumento vertical da face.

RELATO DE CASO II

Paciente 18 anos, gênero feminino, compareceu ao Serviço de Cirurgia e Traumatologia Bucomaxilofacial das Obras Sociais Irmã Dulce, com queixa de face larga e aumento de volume bilateral da face. História da doença atual, exames físico e radiográfico semelhantes ao da primeira paciente, exceto pelo fato de possuir assimetria facial, com um maior volume massetérico do lado direito (Figura 5).

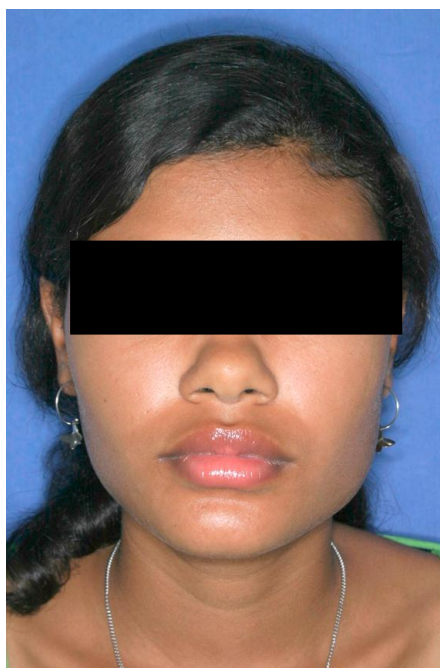

Figura 5. Avaliação pré-operatória (Vista frontal) – Observa-se aumento de volume em região de ângulo mandibular bilateral, com volume massetérico maior em lado direito.

A proposta de tratamento foi semelhante ao caso I, porém, nesta paciente optou-se por fazer o aumento vertical do mento no mesmo tempo cirúrgico. Após a realização da ostectomia do ângulo, iniciou-se a abordagem cirúrgica de reposição inferior de 6 mm do mento com interposição de enxerto ósseo, proveniente do tecido removido na ostectomia do ângulo mandibular. No pós-operatório, assim como no caso I, foi observado melhora do aspecto facial, agora com harmonia facial (Figura 6). A fisioterapia bucal foi instituída da mesma forma que o primeiro relato.

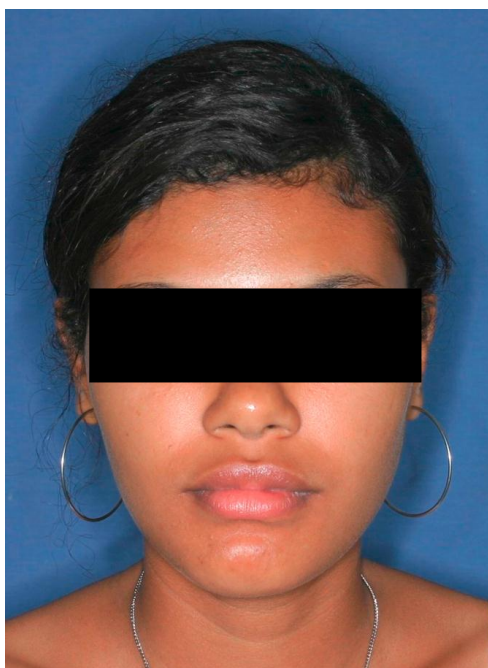

Figura 6. Pós-operatório 06 meses: Observa-se diminuição de volume em região de ângulo mandibular bilateral, principalmente lado esquerdo, com aumento vertical da face e melhora harmonia facial.

Ambas as pacientes dos casos relatados concordaram em realizar os procedimentos através da assinatura do Termo de Consentimento livre e Esclarecido, estando cientes da necessidade de intervenção e os procedimentos aos quais foram submetidas foram devidamente explicitados.

REFLEXÕES

A primeira técnica cirúrgica para o tratamento da HM foi proposta por Gurney (1947). Ele usou acesso extrabucal e removiu de três quartos a dois terços do masséter. Em seguida, Adams (1947) relatou um caso de acesso extra-oral em que houve remoção de parte do músculo e também do ângulo mandibular. O acesso intrabucal foi iniciado por Ginestet *et al.* (1959).

Wood (1982) descreveu uma técnica que removiu uma porção do ângulo mandibular, sem retirada da porção muscular. Soares *et al.* (1994) preconizam que a miotomia do masséter deve ser realizada no feixe profundo devido a menor possibilidade de danos às estruturas vasculo-nervosas da região.

O acesso extra-oral era o mais utilizado porque promovia melhor visualização cirúrgica, porém, com o surgimento de novos retratores e afastadores intra-bucais, bem com o aprimoramento da técnica, o acesso intra-oral é atualmente o escolhido pela maioria dos autores (GINESTET *et al.*, 1959; BECKERS, 1977; KYUTOKU, 1994; NISHIDA & IIZUKA, 1995, VASCONCELOS, 2005). O acesso intrabucal apresenta vantagens por ser bastante estético, com menor risco de lesão aos ramos do nervo facial e possibilita a remoção de tecido ósseo do ângulo sem incisões na junção pterigo-massetérica (BELL, 1992;

PROFFIT *et al.*, 2005). Sua desvantagem é a limitada visualização permitida. Percebemos uma preferência pelo acesso intra-oral por parte dos pacientes devido à ausência de cicatriz inestética (CHEE & FEI, 1989; FYFE, KABALA & GUEST, 1999; GARCEZ & SANTOS, 1990).

Optamos por realizar a ressecção óssea do ângulo mandibular em toda sua espessura, bicortical, modificando o desenho da ostectomia, através de duas osteotomias (uma horizontal e uma vertical), com acesso intra-oral. A demarcação e o corte ósseo foram feitos com serra oscilatória e recíproca com remoção de um retângulo ósseo. Os afastadores de Bauer e Merrill-Lavasseur promoveram boa visualização da superfície lateral do ramo mandibular e protegeram os vasos e tecidos moles circunjacentes, o que nos proporcionou um campo operatório adequado. Essa técnica foi descrita por Vasconcellos *et al.* (2005).

Os casos relatados assemelham-se clinicamente a Classe IV, descrita por Kim *et al.* (2001), reportada como a forma mais severa de HM e caracterizada pela combinação da proeminência do ângulo mandibular e deformidade do mento. O tratamento preconizado consiste na ostectomia do ângulo mandibular associada ou não à miotomia do masseter, além de mentoplastia para aumento vertical do mento com o objetivo de minimizar a desarmonia facial (NEWTON *et al.*, 1999).

A divisão em dois tempos no caso I nos permitiu observar o ganho obtido com a ostectomia do ângulo associada ao aumento vertical do mento. No caso II, a remoção do ângulo mandibular e o aumento vertical do mento foram planejados e realizados conjuntamente, utilizando o osso da ostectomia do ângulo como enxerto interposicional, o que consideramos ideal.

Em ambos os casos, foi realizado estudo pré-operatório radiográfico por meio da mensuração da área ostectomizada, para evitar dano ao nervo alveolar inferior.

Dentre os cuidados pós-operatórios destaca-se a fisioterapia bucal, para promover a restauração da função normal, reduzindo o trismo e o edema, sendo instituída nos nossos dois casos relatados.

Apenas o artigo escrito por Kim *et al.* (2001) fez referência ao aumento vertical do mento para esse tipo de alteração, o que acreditamos com base nos casos relatados, ser adequado do ponto de vista estético.

A associação de HM e deficiência vertical do mento, na nossa experiência, são achados comuns, deste modo, observamos que o aumento vertical do mento associado à remoção retangular do ângulo mandibular pode proporcionar uma face mais harmônica.

BIBLIOGRAFIA

1. ADAMS WM. Bilateral hypertrophy of the masseter muscle: An operation for correction. **Br J Plast Surg Am J Surg.**, v. 73, p.78-81, 1947.
2. ANDRADE RR. Masseter muscle hypertrophy: report of case and literature review. **J. Oral Maxillofac Surg.**, v. 52, p.1199-1202, 1994.
3. BECKERS HL. Masseteric muscle hypertrophy and its intraoral surgical correction. **J. Max-Fac Surg.**, v.5, p. 28-35, 1977.
4. BELL WH. **Modern Practice in Orthognathic and Reconstructive Surgery.** Volume I. Philadelphia: Editota Company Sauders W.B; 1992.
5. CHEE LF, FEI YJ. Surgical correction of masseter muscle hypertrophy by an intraoral approach. **J Oral Maxillofac Surg.**, v. 47, n. 8, p. 883-885, 1989.
6. FYFE EC, KABALA J, GUEST PG. Magnetic resonance imaging in the diagnosis of asymmetrical bilateral masseteric hypertrophy. **Dentomaxillofacial radiology.**, v. 28, p. 52-54, 1999.
7. GARCEZ FJA, SANTOS JS. Hipertrofia do músculo masseter. Revisão de literatura com apresentação de técnica cirúrgica optativa. **RBO.** v. 47, p. 34, 1990.
8. GINESTET G, FREZIERES H, MERVILLE L. La correction chirurgicale de l'hypertrophie du masseter. **Ann Chir Plast.**, v. 4, p. 787, 1959.
9. GURNEY CE. Chronic bilateral benign hypertrophy of the masseter muscle. **Am J Surg.**, v.73, p. 137-140, 1947.

10. HONDA T, SASAKI K, TAKEUCHI M, NOZAKI M. Endoscope-assisted intraoral approach for masseteric hypertrophy. **Ann Plast Surg.**, v. 38, p. 9-14, 1997.
11. KIM SK, HAN JJ, KIM JT. Classification and treatment of prominent mandibular angle. **Aesth. Plast. Surg.**, v. 25, p. 382-387, 2001.
12. KYUTOKU S, et al. The gonial angle stripper an instrument for the treatment of prominent gonial angle. **Ann Plast Surg.**, v. 33, p. 672-676, 1994.
13. LEGG JW. Enlargement of temporal and masseter muscles on both sides. *Trans Path Soc* v. 31, n. 361, 1880. citado por MASTERS F, GEORGIADIS N, PICKRELL K. Surgical treatment of benign masseteric hypertrophy. **Plast Reconstr Surg.**, v.15, p. 215, 1955.
14. MANDEL L, THARAKAN M. Treatment of unilateral masseteric hypertrophy with botulinum toxin: case report. **J Oral Maxillofac Surg.**, v. 57, p. 1017-1019, 1999.
15. MOORE AP, WOOD GD; The medical management of masseteric hypertrophy with botulinum toxin type A. **British Journal of Oral and Maxillofacial Surgery.**, v. 32, p. 26-28, 1994.
16. NEWTON JP, COWPE JG, MCCLURE IJ, DELDAY MI, MALTIN CA. Masseteric hypertrophy ? Preliminary report. **British Journal of Oral Maxillofacial Surgery.**, v. 37, p. 405-408, 1999.
17. NISHIDA M, IIZUKA T. Intraoral removal of the enlarged mandibular angle associated with masseteric hypertrophy. **J Oral Maxillofac Surg.**, v.53, p.1476-1479, 1995.
18. PARK YJ, JO YW, BANG SI, KIM HJ, LIM SY, MUN GH, et al. Radiofrequency volumetric reduction for masseteric hypertrophy. **Aesth Plast Surg.**, v. 31, p. 42-52, 2007.
19. PROFFIT WR, WHITE RP, SARVER DM. **Tratamento Contemporâneo de Deformidades Dentofaciais.** 2º ed. São Paulo: editora Artmed; 2005.
20. SANNOMIYA EK, GONÇALVES M, CAVALCANTI MP. Masseter muscle hypertrophy – case report. **Braz Dent J.**, v.17, p. 347-350, 2006.
21. SKOURA C, MOUROUZIS C, SARANTEAS T, CHATZIGIANNI E, TESSEROMATIS C. Masseteric hypertrophy associated with administration of anabolic steroids and unilateral mastication: a case report. **Oral Surg Oral Med Oral Pathol Oral Radiol Endod.**, v. 92, p. 515-518, 2001.
22. SMYTH AG. Botulinum toxin treatment of bilateral masseteric hypertrophy. **British Journal of Oral Maxillofacial Surgery.**, v. 32, p. 29-33, 1994.
23. SOARES MM, SALGADO CV, PITTA MC, JORGE WA. Hipertrofia benigna do músculo masseter. **Rev. ABO Nac.**, v.2, n. 3, p. 200-202, 1994.
24. TO EWH, AHUJA AT, HO WS, KING WWK, WONG WK, PANG PCW, et al. A prospective study of the effect of botulinum toxin A on masseteric muscle hypertrophy with ultrasonographic and electromyographic measurement. **British Journal of Oral Maxillofacial Surgery.**, v. 54, p. 197-200, 2001.
25. VASCONCELLOS RJH, OLIVEIRA DM, VASCONCELLOS BCE, NOGUEIRA RVB. Modified intraoral approach to removal of mandibular angle for correction of masseteric hypertrophy: a technical note. **J Oral Maxillofac Surg.**, v.63, p. 1057-1060, 2005.
26. WADE WM, ROY EW. Idiopathic masseter muscle hypertrophy. **J Oral Surg.**, v. 29, n. 3, p. 196-200, 1971.
27. WOOD GD. Masseteric hypertrophy and its surgical correction. **Br Dent J.**, v.152, p. 416-417, 1982.
28. YONG JP et al. Radiofrequency Volumetric Reduction for Masseteric Hypertrophy. **Aesth. Plast. Surg.**, v. 31, p. 42-52, 2007.